認定歯科衛生士
新規申請書類一式

DGZI JAPAN section

ISOI INTERNATIONAL SOCIETY OF ORAL IMPLANTOLOGY

一般社団法人　国際口腔インプラント学会
ドイツ口腔インプラント学会 日本支部

認定歯科衛生士 認定申請書

平成　　年　　月　　日

国際口腔インプラント学会 認定審査委員会 御中

国際口腔インプラント学会 認定制度規則に基づき、認定歯科衛生士の認定を受けたく認定審査料（払込金受領書のコピー）を添え、下記の関係書類を提出いたしますので審査願います。

ふりがな
申請者氏名　　印

記

１．本書（様式１）
２．履歴書（様式２）
３．実務経験証明書（様式３）
４．認定歯科衛生士申請患者一覧表（様式４）
５．症例報告書（様式５）
６．口腔内写真（様式６、７）
７．歯科衛生士免許証（コピー、Ａ４縮小可）
８．認定審査料（受験料等払込金受領書のコピー）

一般社団法人
国際口腔インプラント学会

DGZI Japan section

（様式 2）＿＿＿＿＿＿＿＿＿＿＿＿

履歴書

年　　月　　日現在

氏　　名	ふりがな			
生年月日	大正 昭和　　年　　月　　日生　　（満　　歳） 平成		男　・　女	
電話番号 （携帯も可）		E-MAIL	※要ＰＣメール対応	
現住所	ふりがな 〒			
所属 医療機関	機関名		電話（　　） －	
	住　所	〒	常勤　・　非常勤	
ISOI 入会日	平成　　年　　月　　日入会～現在　（　　年　　ヵ月間）			

写真を貼る位置

1. 縦 36～40 mm
   横 24～30 mm
2. 本人単身胸から上
3. 裏面にのりづけ
4. 裏面に氏名記入

年	月	学歴･職歴
		※学歴･･･高校卒業年月から記載　※職歴･･･歯科衛生士勤務歴を記載

資料の送付先	自宅・勤務先・その他　住所

実務経験証明書

平成　　年　　月　　日

申請者

上記申請者は下記の通りインプラント治療について実務経験を行い、
認定歯科衛生士に必要な実務経験があることを証明致します。

所属長　　印

記

1．当施設における継続的なインプラント実務経験について

実務経験期間　（※１）　　年　　月

実務経験場所

指導者名

指導者の認定資格　（※２）　　有　・　無

※１ 実務経験は３年以上必要です。３年に満たない場合は以前勤務していた医院での証明も必要です。受験日において合計して３年の実務経験の証明が必要です。
※２ 国際インプラント学会 認定医資格。

認定歯科衛生士 申請患者一覧表

※患者氏名はイニシャルで記入して下さい。

症例No.	患者氏名（イニシャル）	年齢	性別	初診時の年齢	初診年月日	メンテナンス年月日
1						
2						
3						
4						
5						

症例報告書

症例No.

患者氏名（イニシャル）		生年月日	年　月生	年齢	歳	男 ・ 女
インプラント埋入部位				その他手術		
欠損形態	単独欠損　中間欠損　遊離端　全顎欠損					
主　訴						
初　診　日	年　月　日	□術前口腔内写真の撮影　□術前口腔内環境の改善　□手術前指導				
インプラント施　術　日	年　月　日	□埋入手術第一アシスタント(※)　□埋入手術第二アシスタント □手術後指導　□第三補助者				
最終補綴物装　着　日	年　月　日	□補綴処置の補助・介助　□術後口腔内写真の撮影				
メインテナンス移　行　日	年　月　日	□術後口腔内写真の撮影　□メインテナンス前患者指導				
最　終メインテナンス日	年　月　日	□検査・指導　□ケアー等				
症例の概要						
検査結果、それに対する患者指導した内容等						
考　察						

＊第一アシスタント…器具出しアシスタント　第二アシスタント…バキューム、鉤引き　第三アシスタント…外周りアシスタント

口腔内写真

症例No.

術前　・　術後

平成　　年　　月　　日

※撮影日を記入

正面観

Ｌ版サイズ（８９mm×１２７mm）

正面観

側方面観

Ｌ版サイズ（８９mm×１２７mm）

側方面観

側方面観

Ｌ版サイズ（８９mm×１２７mm）

側方面観

口腔内写真

症例No.

術前　・　術後

平成　　年　　月　　日

※撮影日を記入

咬合面観（上顎）

Ｌ版サイズ（８９mm×１２７mm）

咬合面観（上顎）

咬合面観（下顎）

Ｌ版サイズ（８９mm×１２７mm）

咬合面観（下顎）

パノラマレントゲン

Ｌ版サイズ（８９mm×１２７mm）

パノラマレントゲン

記入例

（様式５）

症例報告書

症例No.　1

患者氏名（イニシャル）	K・H	生年月日	S55年10月生	年齢	30歳	男・女
インプラント埋入部位	3456			その他手術	サイナスリフト	
欠損形態	単独欠損　中間欠損　遊離端　全顎欠損					
主　訴	歯牙の動揺による疼痛 欠損部位の補綴希望					
初　診　日	H15年　4月12日	☑術前口腔内写真の撮影　☑術前口腔内環境の改善　☑手術前指導				
インプラント施術日	H16年　6月　5日	☑埋入手術第一アシスタント(※)　□埋入手術第二アシスタント　□手術後指導　□第三補助者				
最終補綴物装着日	H17年　6月　4日	☑補綴処置の補助・介助　☑術後口腔内写真の撮影				
メインテナンス移行日	H17年　6月25日	☑術後口腔内写真の撮影　☑メインテナンス前患者指導				
最終メインテナンス日	H21年12月　5日	☑検査・指導　☑ケアー等				
症例の概要	歯牙の動揺による疼痛と左側上顎部の欠損補綴を主訴に来院した。補綴治療に先行して歯周基本治療の必要性があり、スケーリング、ＳＲＰ、プラークコントロール等により口腔内の環境改善を行いました。インプラント埋入部位の歯槽骨高径と頬舌的幅が少ない為、サイナスリフトとボーングラフトを施術、６ヶ月後に４本のインプラントを埋入、１２ヶ月後に上部構造を装着した。６ヶ月毎のメインテナンスは良好。					
検査結果、それに対する患者指導した内容等	初診からメインテナンスまで担当した。歯周病が中等度に進行しており、歯周基本治療を先行して行い、初診時のＰＣＲは80％で、ＴＢＩ、ＳＲＰ、禁煙指導、食生活指導を行い、再評価時のＰＣＲは14％と改善した.平成15年11月1日インプラント埋入予定部位のサイナスリフトとボーングラフトを施術、補助として手術室の準備、器具の滅菌消毒と第一助手を務めた。インプラント埋入手術の術前指導を行い、手術当日は、第一助手を務めた。プロビジョナルの形態にて、ブラシの種類、サイズ等を担当医と、技工士と共に検討し、プラークコントロールしやすい最終補綴物の作製に関わった。平成17年6月25日にメインテナンスに移行し、平成21年12月5日のメインテナンス時も良好な状態を維持している。					
考　察	この症例を通して、術式の習得、衛生環境、患者の口腔内管理を整えることが成功に導く要因のひとつであることが解った。また、初診から関わる衛生士が手術の際にも関わることで安心感を与え、処置中の偶発事故の予防になると考えます。また、良好なインプラント周囲組織の維持にはメインテナンスが重要と考えます。					

補助・介助等、関わった項目に ☑

＊第一アシスタント…器具出しアシスタント　第二アシスタント…バキューム、鉤引き　第三アシスタント…外周りアシスタント

記入例

（様式６）

口腔内写真

症例No.　1

術前・術後

平成　17年　5月　23日

※撮影日を記入

正面観

側方面観

側方面観

記入例

（様式７）

口腔内写真

症例No.　1

術前・術後

平成　17年　5月23日

※撮影日を記入

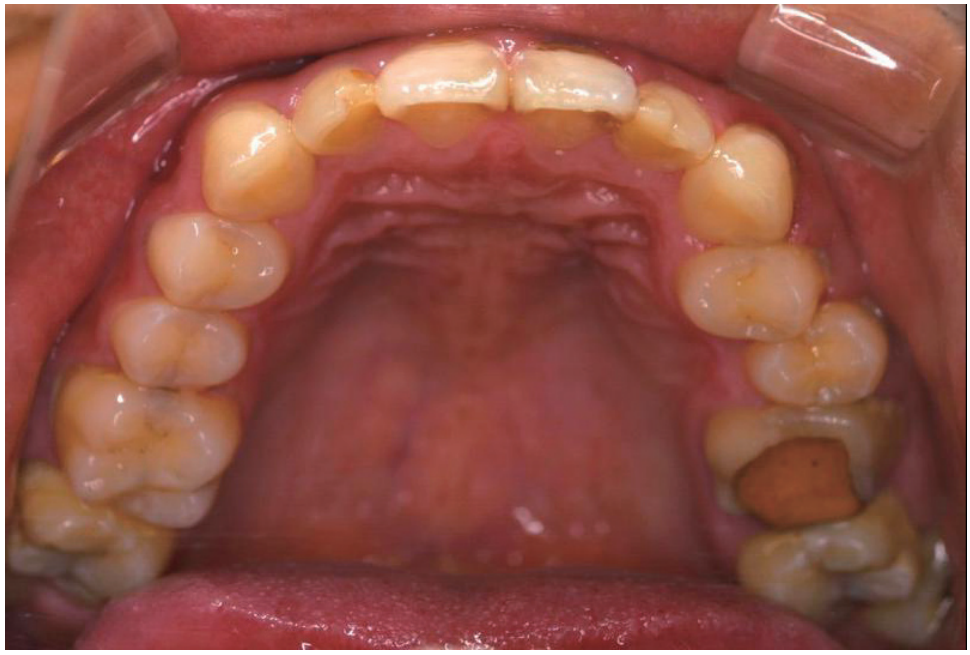

咬合面観（上顎）

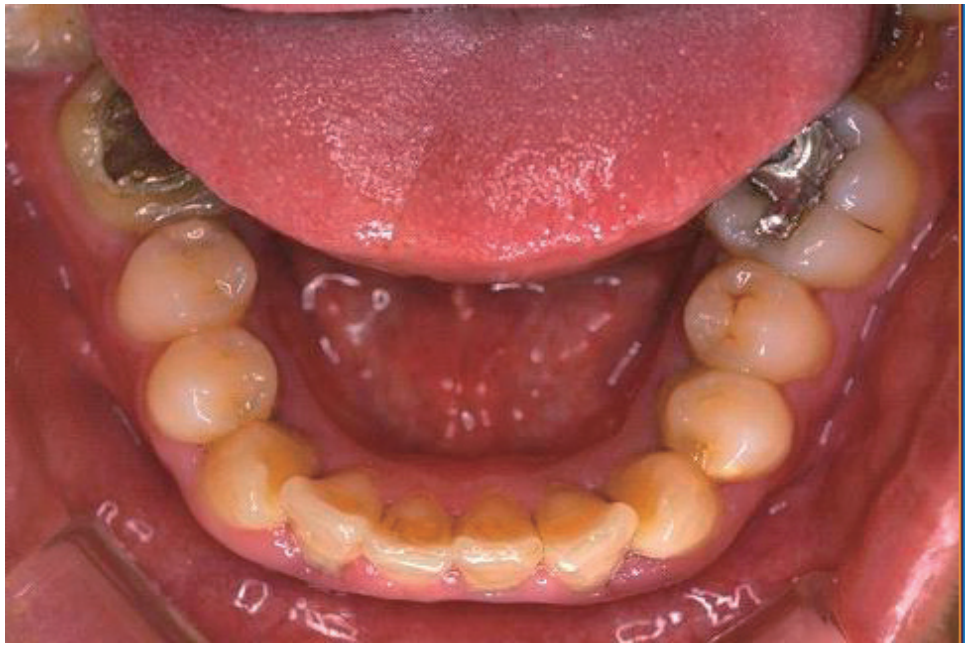

咬合面観（下顎）

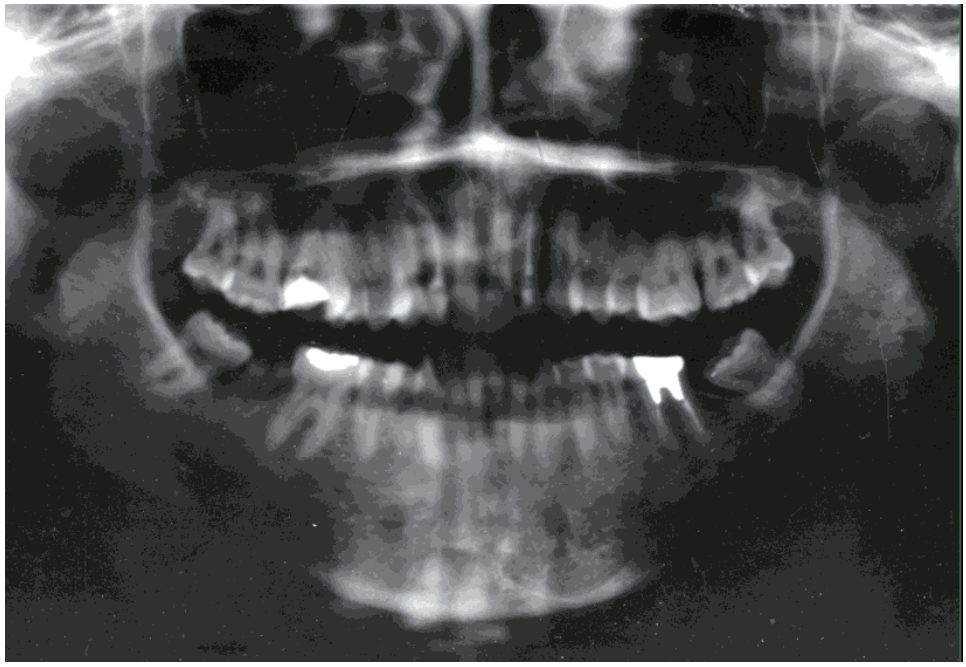

パノラマレントゲン

症例の提出に関して

※Ａ４サイズ対応のファイルケースに添付して提出して下さい。
※症例報告書は様式６をコピーして各症例ごとに記入し、5症例分添付して下さい。
※口腔内写真はＬ版サイズ（89㎜×127㎜）使用。
※口腔内写真をプリンターにて印刷する場合、用紙はスーパーファイン紙以上。
※正面、側面2方向、咬合面、もしくは、施術部位、更にパノラマレントゲン、
　合計6枚を術前術後2種類添付。（2012年からは、５面必須となります）

見開き１枚目

見開き２枚目

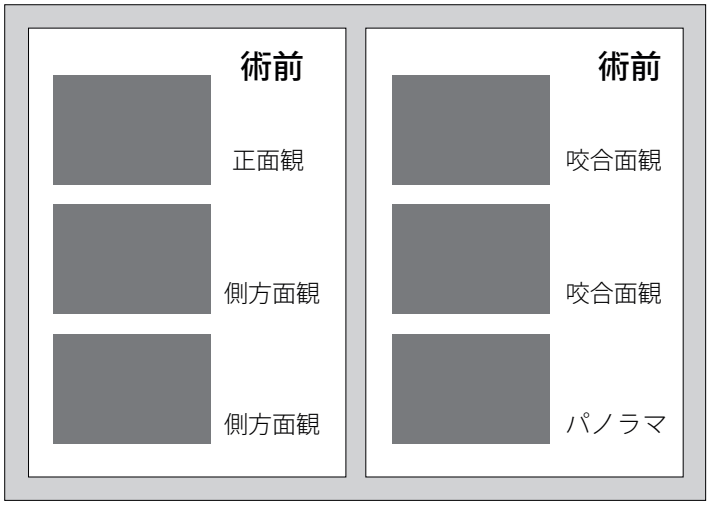
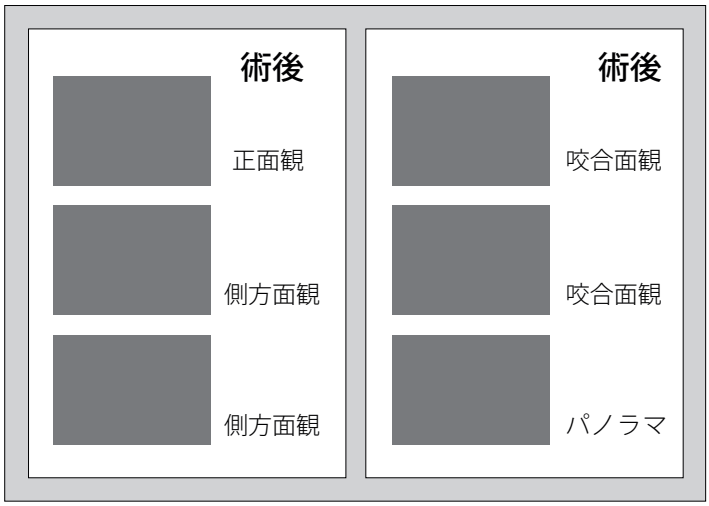
見開き３枚目