

提出例

症例番号 1

患者氏名 K・Y

年齢 38歳

性別 女性

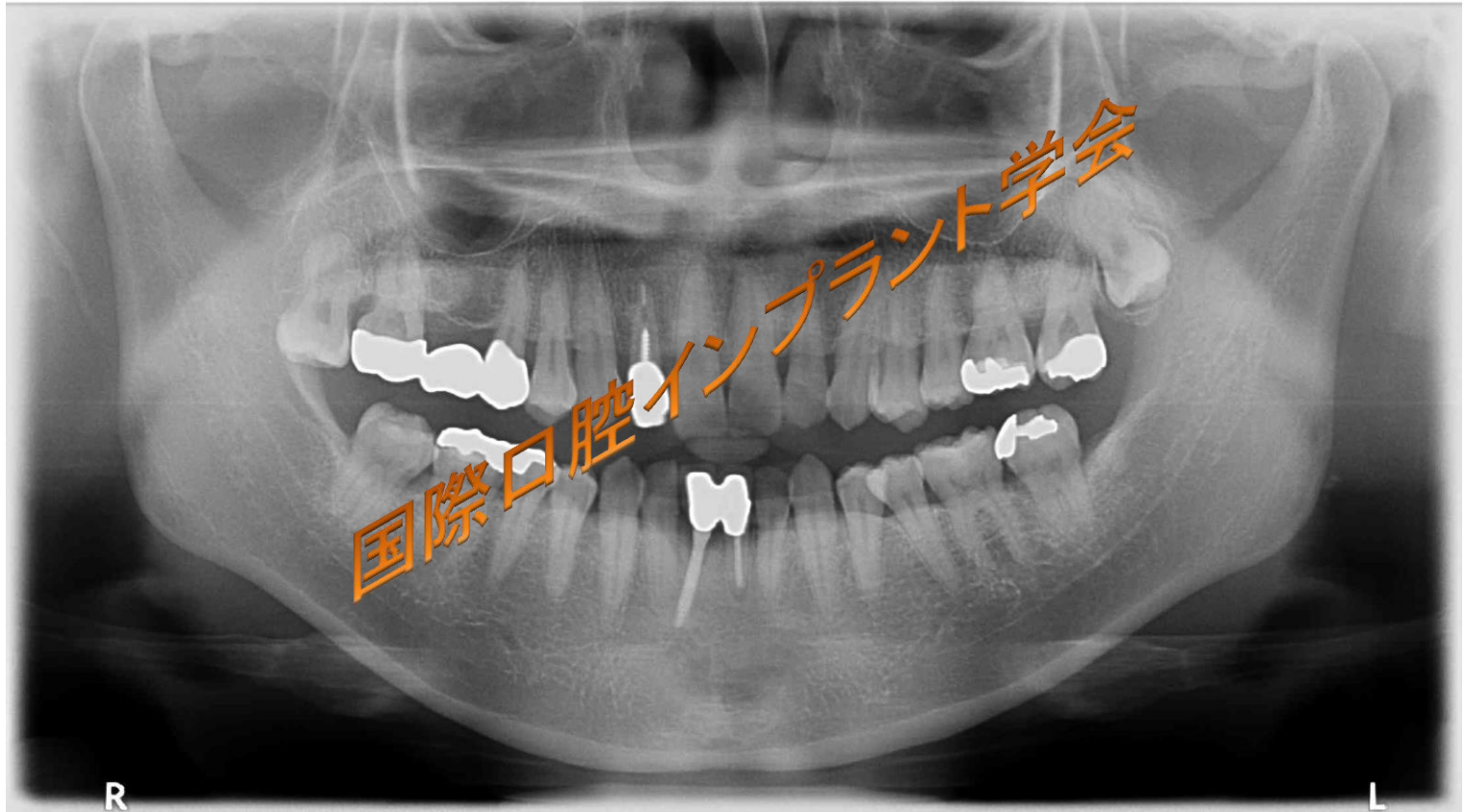
埋入部位 12

埋入年月日 2007年 8月5日

術後OP撮影年月日 2011年 1月18日

種類 POI

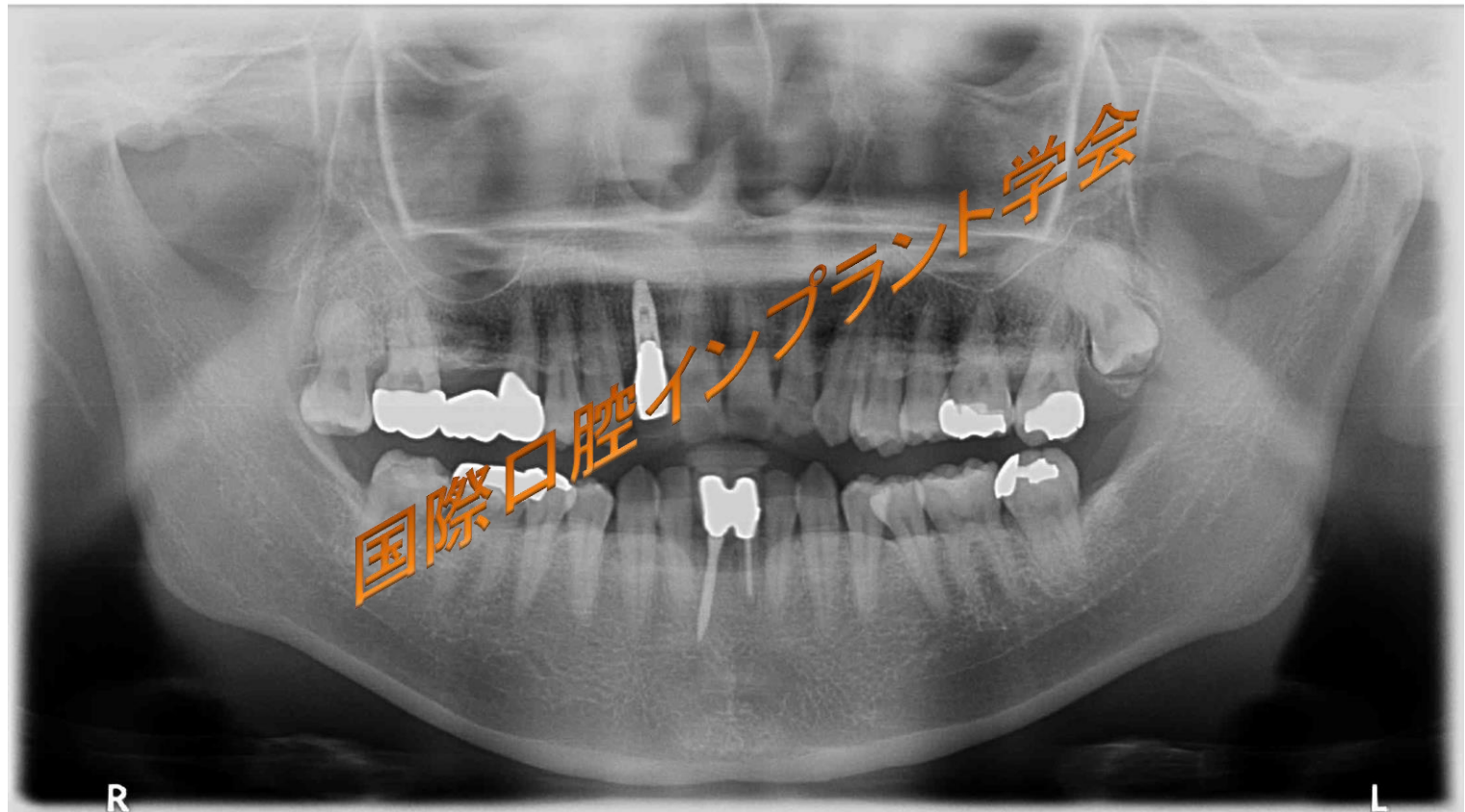
R・S



術前

2007年 8月5日

R・S



術後

2011年 1月16日