

提出例

症例番号 1

患者氏名 K・Y

年齢 38歳

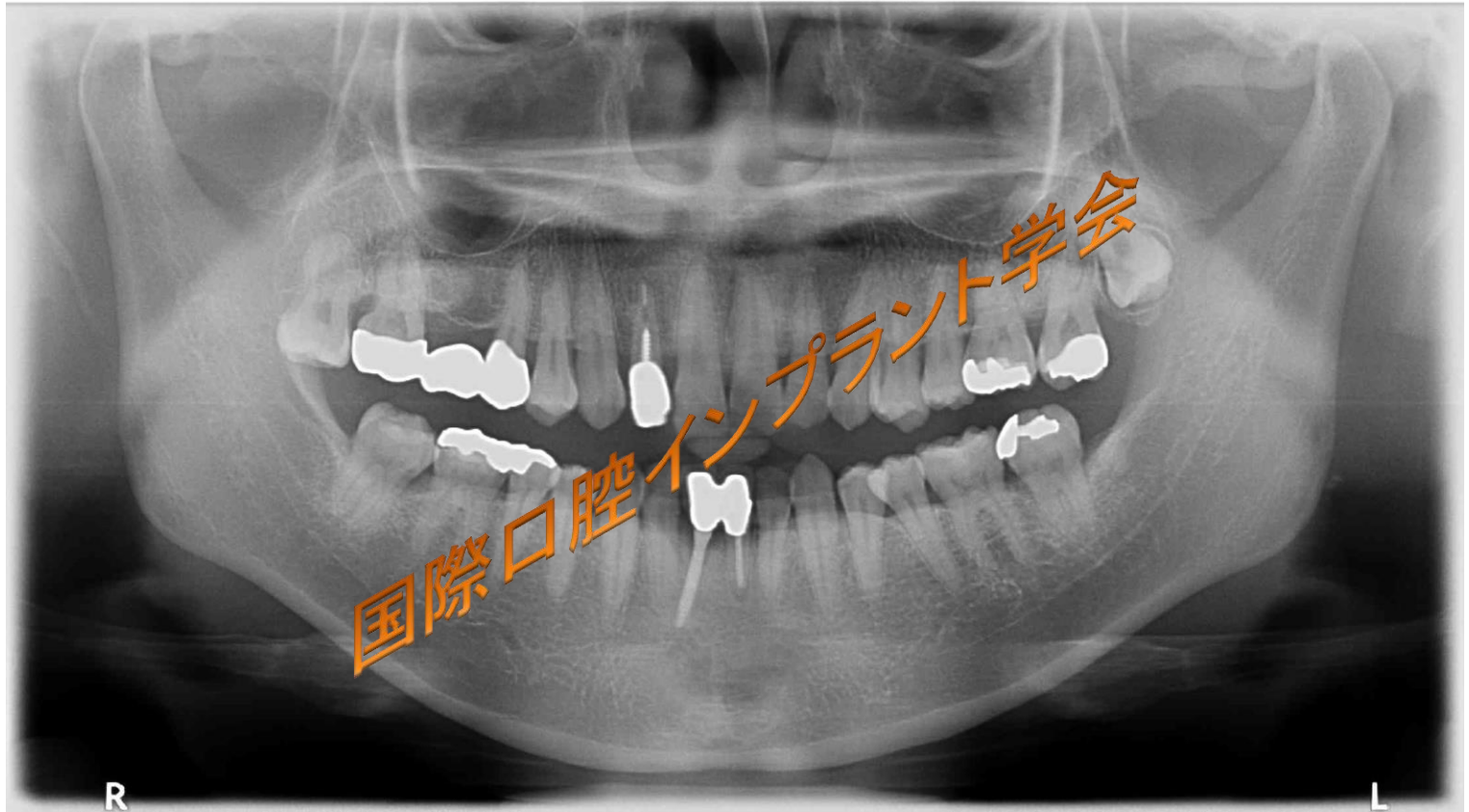性別 女性

埋入部位 12

埋入年月日 2007年 8月5日

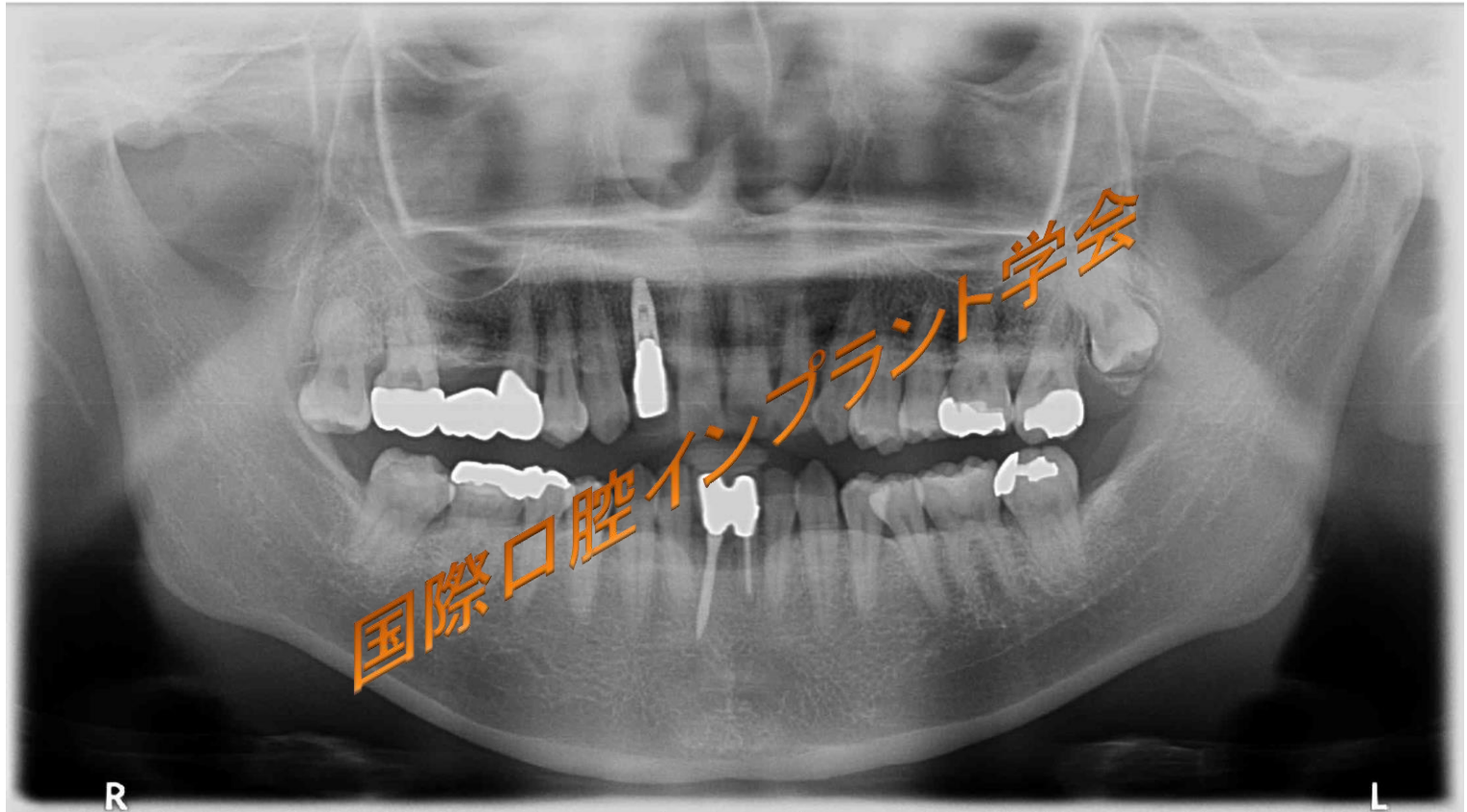
術後OP撮影年月日 2011年 1月18日

種類 POI



術前

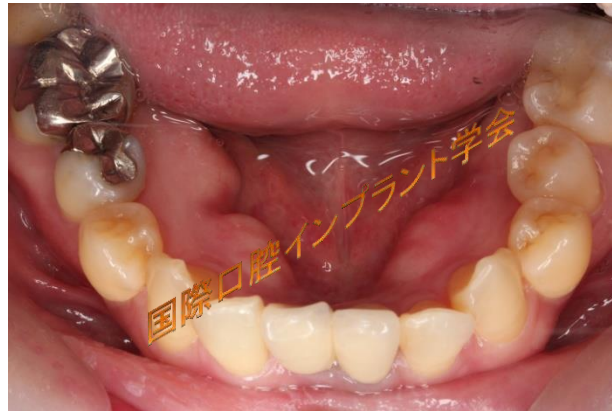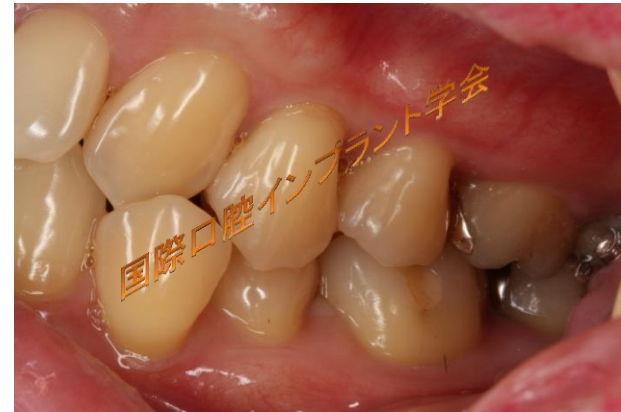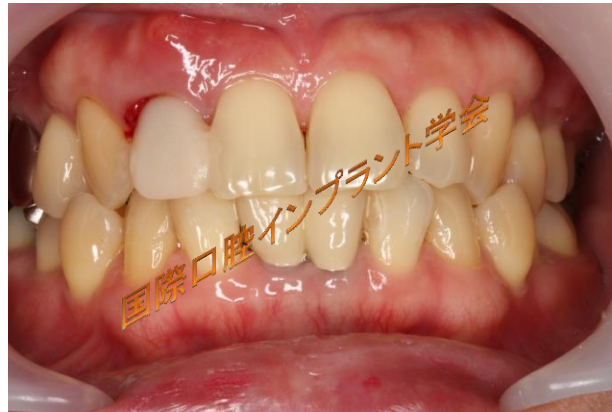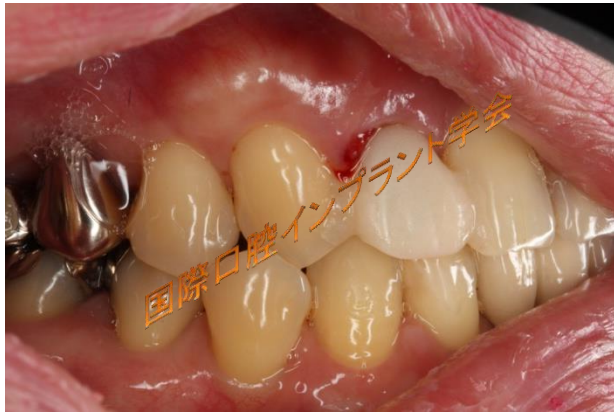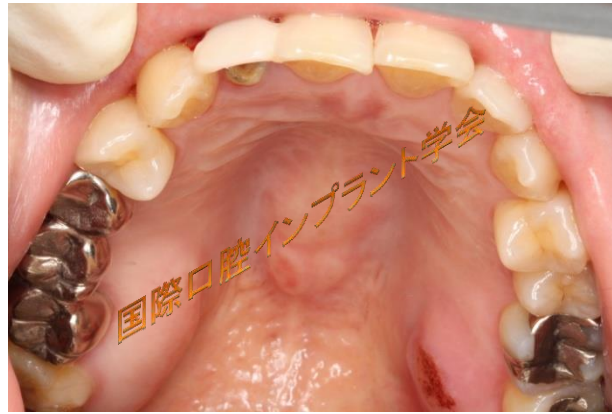R・S



術後

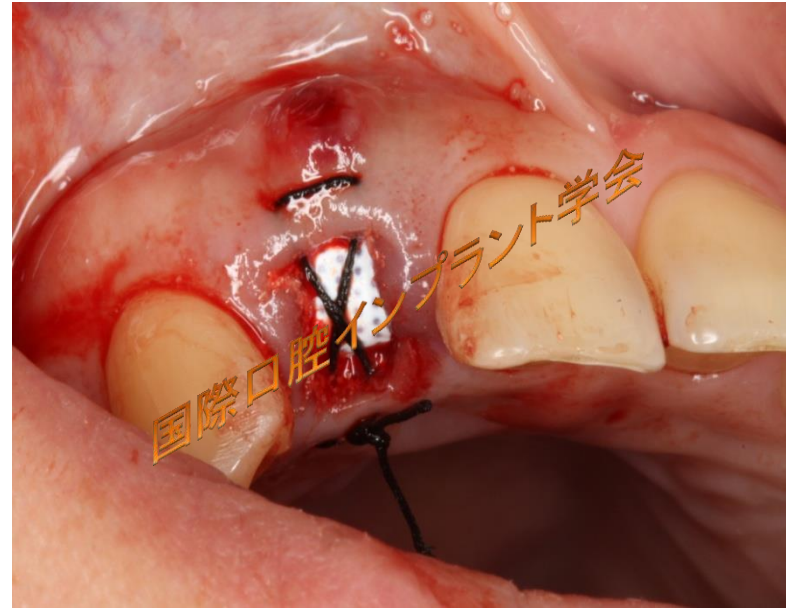
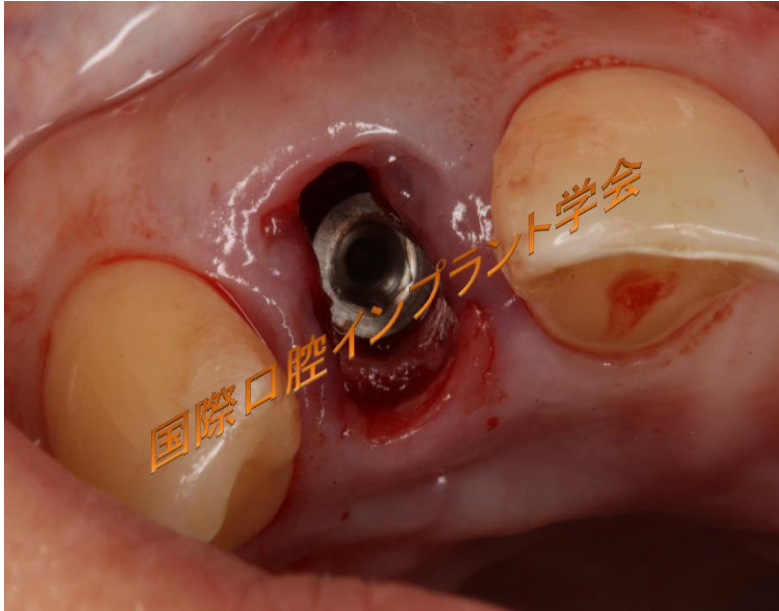R・S

# 術前5枚法口腔内写真





## 術中口腔内写真



最低1枚、可能であれば複数枚

# 術後5枚法口腔内写真

